

黑殭菌對白鼠肺急毒性、感染性及致病性之探討

蔡三福 廖俊旺 洪文凱 王順成

臺中縣霧峰鄉省農業藥物毒物試驗所應用毒理系

(接受日期：83年3月26日)

摘 要

蔡三福、廖俊旺、洪文凱、王順成 1994 黑殭菌對白鼠肺急毒性、感染性及致病性之探討 植保會刊 36:65-73.

以蟲生真菌中的黑殭菌對大白鼠進行安全性試驗，以評估其對哺乳類動物毒性、感染性及致病性之影響。將純化的黑殭菌孢子經由氣管投予，在不同時間內進行大體解剖，結果發現孢子只分佈於氣管及肺臟組織中，且發現在肺臟組織中部份孢子被巨噬細胞所吞噬。病理學上之探討第14天及21天的肺臟有明顯的局部或多發局部性肺炎，第21天肺炎變病區擴大而成紫灰色。顯微鏡檢可見支氣管周圍有很多炎症細胞的浸潤。實驗過程大白鼠除了肺部發炎外未發現有其他明顯的臨床症狀或死亡。鏡檢下未檢查到具有發育的孢子、菌絲或任何增殖的現象，此等證據顯示本菌株的孢子無法在大白鼠體內發育，對大白鼠亦無感染性及致病性。

(關鍵字：黑殭菌、大白鼠、肺急毒性、感染性、致病性)

緒 言

黑殭菌 (*Metarhizium anisopliae*) 是一種具有廣泛宿主的蟲生真菌，目前已知寄生的昆蟲多達 200 多種⁽¹³⁾，由於其對農業上的許多害蟲具有致病性，加上易於大量繁殖之特性，在國內外正開發成生物製劑，用來控制田間蟲害之發生。唯此菌對哺乳類動物的安全性評估，國

內外相關之報告甚少或闕如，1968年 Schaerffenberg⁽⁹⁾ 以大白鼠進行黑殭菌的口服、呼吸、靜脈及皮下接種試驗，證實黑殭菌對大白鼠無致病性及過敏反應。1975年 Roberts 及 1980年 Wasti 等對魚及鳥類(鵝)的環境毒理評估，證實此菌對測試動物亦無致病性^(12,13)。1976年 Latch⁽⁷⁾ 以小白鼠及天竺鼠進行黑殭菌餵食法試驗，證實試驗組與對照組無明顯的差異，1982年 Shaddock⁽¹⁰⁾ 等以大

白鼠進行黑殭菌菌株腹腔及皮下接種試驗，證實孢子未在組織中發育。目前國內尚無此菌對動物安全性之研究報告，由於區域不同所獲取之不同的菌株其對昆蟲的毒力差異相當大，因此對動物及人體之安全性評估就顯得十分重要，本研究之目的，乃對本土性之黑殭菌，進行肺急毒性、感染性及致病性之探討，以期建立微生物製劑經由呼吸途徑對動物肺及相關器官可能產生毒害效應評估之動物模式，並協助政府訂定微生物製劑安全管理規範之參考。

材料與方法

試驗動物

購自成大實驗動物中心之五週齡大白鼠 (*Rattus norvegicus* Wistar strain) 雌雄各半共 68 隻，分健康監測組 8 隻、處理組 44 隻及對照組 16 隻。試驗前對大白鼠進行微生物健康監測，包括糞檢、尿檢及進一步對健康監測組進行解剖，並吊取腸道內容物、肝、腎、肺及腦等組織，以血液培養基、Xylose-Lysine-Deoxycholate (XLD) 培養基及 Eosin Methylene Blue (EMB) 培養基於 37 °C 進行培養，經 18 ~ 24 小時後，檢視有無菌落的產生，並進行染色鏡檢做初步的鑑定。最後再根據不同試管培養基的生化反應及配合商品化的套組做細菌學上的鑑定，確定試驗所使用之動物未受寄生蟲及病原菌之感染。

黑殭菌孢子純化⁽⁵⁾及品質監測

取經米粒培養 10 ~ 14 天後保存於 4 °C 之黑殭菌 (*M. anisopliae* var. *anisopliae*) 孢子 { 本所生物藥劑系提供，分離自紅胸葉蟲 (*Brontispa longissima* Gestro) } 加入含 0.5% (V/V) Tween 80 的無菌水，振盪混合 10 分鐘後，經 80、150、200、325 mesh 網目之金屬網過濾，以取得純

化之孢子懸浮液。將孢子懸浮液以無菌水稀釋至 10⁸ 倍時，再以 Potato dextrose agar (PDA) 經 8 天培養 (26 °C) 後，計算其菌落數，得知每毫升有 9.2 × 10⁹ 個菌落形成單位 (C.F.U.)，顯示黑殭菌孢子具有相當強之活力。另外吊取孢子懸浮液以血液培養基進行微生物細菌培養，經 48 小時 (37 °C)，鑑定未受到病原微生物之污染。

接種

以血球計數器測定液中每毫升所含之孢子數，再以無菌之 0.5% Tween 80 的水溶液稀釋為 10¹⁰ 個/ml。以細胃管 (內徑 1.1 mm，長 110 mm) 透過耳鏡經喉頭進入氣管投予 (圖一)，每隻大白鼠投予的懸浮液為 0.1 ml (約 10⁹ 個孢子)，對照組僅給予含同等量 0.5% Tween 80 的無菌水。

試驗檢查及分析

1. 試驗觀察：

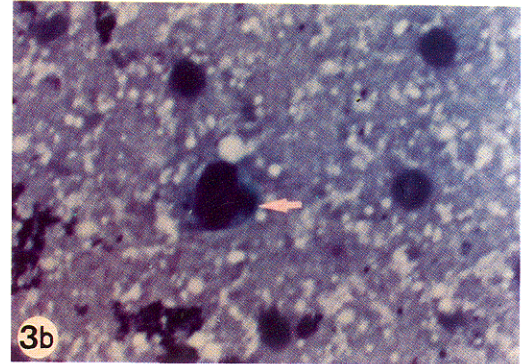
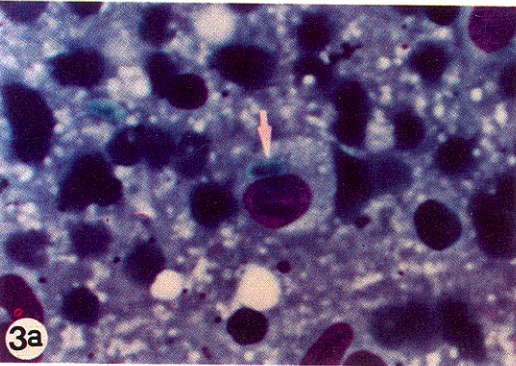
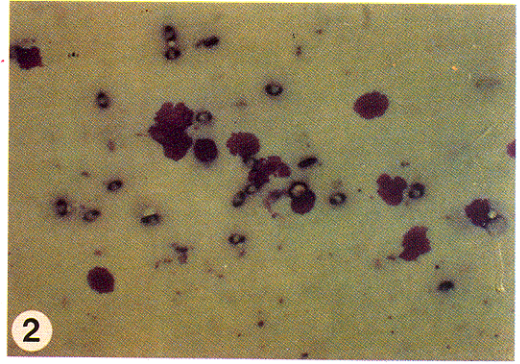

接種後每天觀察白鼠之臨床症狀，以瞭解黑殭菌對白鼠之臨床影響及死亡情形。觀察項目包括衰弱、顫抖、間歇抽搐、流涎、突眼、淚眼、皮毛粗糙、喘氣、呼吸困難、嘔吐及下痢。接種後在第 3、24 小時及第 14、21 天解剖，各解剖 8 隻、8 隻、12 隻及 32 隻 (包括於第 21 天解剖對照組 16 隻)。

2. Diff-Quik 染色固定組織塗抹片檢查⁽²⁾：

解剖後取氣管、肺、脾、肝及心臟血液做成抹片並染色，鏡檢之，以瞭解黑殭菌孢子是否有發育。

3. 臟器孢子培養⁽⁵⁾：

取供試動物部份之肺、氣管、脾、肝、腎及腦等組織器官分別加入 9 倍量之 PBS 溶液後，以均質機打碎做成 10% 之懸浮液，以 PDA 進行培養與鑑定。另取 0.1 ml 的心臟血液塗抹在 PDA 上。以瞭解黑殭菌孢子在動物體內分佈情況及黑殭菌孢子在體內是否具有發育之活力。



圖一、以細胃管透過耳鏡經喉頭進入氣管之肺急毒性施藥法。

Fig. 1. Spore suspension inoculated with small gavage through otoscope by the intratracheal route for acute pulmonary toxicity test.

圖二、接種後第3小時氣管組織塗抹片，可見橢圓形的黑殭菌孢子其兩端顏色較濃染。400X。

Fig. 2. Ovaloid-shaped *M. anisopliae* spores in impression smear of trachea 3 hours after inoculation. 400X.

圖三、接種後第21天肺臟組織塗抹片，可見橢圓形的黑殭菌孢子被巨噬細胞所吞噬(a)，巨噬細胞內的黑殭菌孢子只留下一個殘留的顆粒(b)。1000X。

Fig. 3. Impression smear of lung 21 days after inoculation. (a) *M. anisopliae* spores encapsulated in macrophages. (b) Granule residue of *M. anisopliae* spores in macrophages. 1000X.

4. 組織病理學檢查(2)：

解剖後採集肺、氣管、肝、脾、腸、腎及腦等組織置於10%(V/V)中性福馬林溶液中固定48小時以上，而後經石蠟包埋等過程製成切片，最後以蘇木紫及伊紅(H & E)染色，鏡檢觀察之。

結 果

黑殭菌對大白鼠之肺急毒性及臨床症狀

大白鼠氣管接種黑殭菌孢子後，並未發現大白鼠具有任何明顯的臨床症狀或死亡現象。

黑殭菌對大白鼠之肺感染性測定

1. Diff-Quik 染色固定組織塗抹片檢查：

以 Diff-Quik 組織塗抹片染色觀察黑殭菌孢子分佈之情形如表一，所有組織塗抹檢查中，僅於氣管及肺臟組織可見橢圓形的黑殭菌孢子其兩端顏色較濃染(圖二)，大小約為 $8 \times 2 \mu$ 。第3小時之氣

管抹片於各接種動物可見相當多數量之孢子，第24小時氣管中孢子數量上明顯的減少，供試動物中僅雌雄鼠各1隻發現有孢子，第14天後處理動物氣管中就未觀察到有任何的孢子。在不同的解剖時間之肺臟抹片均可觀察到大量黑殭菌孢子，第14天除了可觀察到完整的孢子外，尚可見部份孢子被巨噬細胞吞噬，至第21天此現象更為明顯(圖三a)，且部份孢子只剩下一個殘留的顆粒(圖三b)。

2. 臟器孢子之發育培養測試：

大白鼠氣管接種黑殭菌孢子後，在不同時間以PDA進行各組織臟器培養之情形如表二，所有組織培養的臟器中僅於氣管及肺臟組織中鑑定出黑殭菌菌落的存在。黑殭菌孢子在PDA上生長初期菌落為白色，第七天後菌落中間呈綠色(圖四a)，培養基質反面色澤則呈淡褐色，菌落中的分生孢子柄呈掃把狀，其分生孢子以鏈狀連接成平行排列的柱狀孢子(圖四b、四c)，在接種後第3小時檢查處理組動物，所有氣管及大部份肺組織培養含黑殭菌菌落。第24小時後所有肺及大部份氣管組織培養含黑殭菌菌落。接種後第14天及21天所有培養的各組織臟器均未鑑定出黑殭菌的菌落。

黑殭菌對大白鼠致病性之測定

表一、大白鼠氣管接種黑殭菌孢子其組織塗抹片孢子分佈情形

Table 1. Distribution of conidiospores in smears of organ tissue after inoculation through trachea with *M. anisopliae* in rats

Organs	Sacrificed time			
	3 hrs	24 hrs	14 days	21 days
Trachea	8/8 ²⁾	2/8	0/12	0/16
Lung	2/8	7/8	12/12	16/16
Spleen	0/8	0/8	0/12	0/16
liver	0/8	0/8	0/12	0/16
Blood ¹⁾	0/8	0/8	0/12	0/16

¹⁾ Sampled directly from heart.

²⁾ Equal no. of both sexes.

由組織病理學檢查項目中採集各臟器及組織除了在接種後第14天及21天的肺臟有明顯的病變外(表三)，其餘臟器並無明顯的肉眼及組織學上的病變。肉眼下可見整個肺臟潮紅，其表面有局部或多發局部性肺炎的病變區，在第21天其病變區域變大而成紫灰色(圖五a、五b)。顯微組織切片可見支氣管周圍有很多炎症細胞的浸潤，高倍下可見主要的細胞為淋巴球、漿細胞及巨噬細胞，在第21天可見明顯炎症細胞浸潤涉及整個肺臟(圖六a)，高倍下巨噬細胞吞噬許多異物，形成泡沫狀細胞(圖六b)。

討 論

黑殭菌對大白鼠之肺急毒性及臨床徵狀

施以 10^8 以上之單一最高劑量的黑殭菌孢子於白鼠之氣管後，並未引起供試大白鼠死亡或臨床症狀，顯示此菌株對大白鼠不具毒性，尤其 10^8 以上之菌落形成單位(C.F.U.)，較一般常用微生物劑量高出甚多，顯示此菌株對大白鼠施用之安全性。

黑殭菌對大白鼠之肺感染性測定

1. Diff-Quik染色固定組織塗抹片檢查：

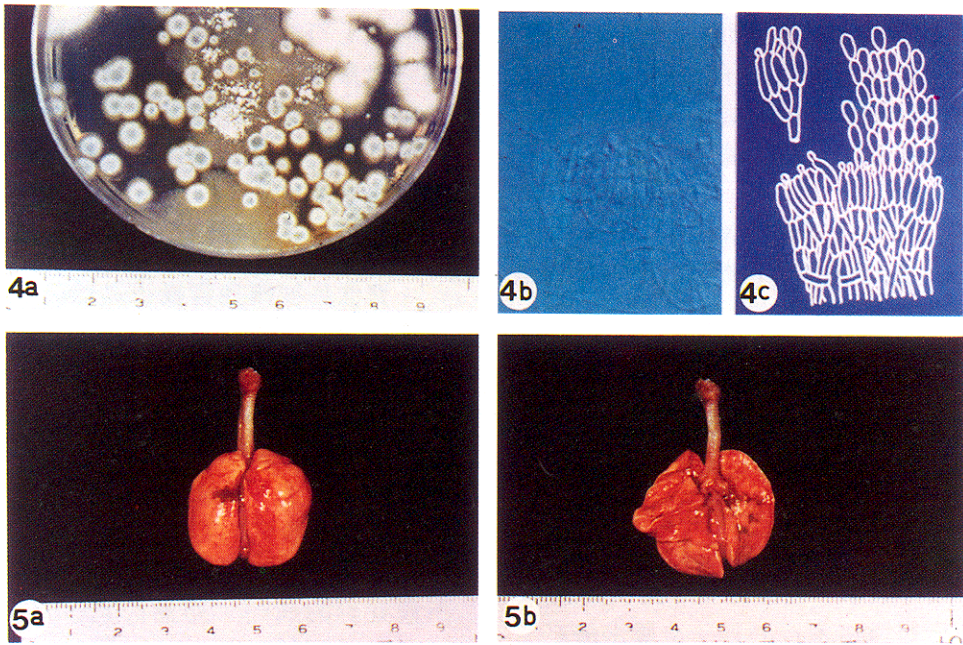
表二、大白鼠氣管接種黑殭菌孢子後組織經培養發育之情形

Table 2. Mycological culture of organ tissue after inoculation through trachea with *M. anisopliae* spores in rats

Organs	Sacrificed time			
	3 hrs	24 hrs	14 days	21 days
Trachea	8/8 ²⁾	2/8	0/12	0/16
Lung	7/8	8/8	0/12	0/16
Spleen	0/8	0/8	0/12	0/16
liver	0/8	0/8	0/12	0/16
Kidney	0/8	0/8	0/12	0/16
Brain	0/8	0/8	0/12	0/16
Blood ¹⁾	0/8	0/8	0/12	0/16

¹⁾ Sampled directly from heart.

²⁾ Equal no. of both sexes.



圖四、進行臟器孢子培養時，可見黑殭菌孢子在 PDA 上生長之情形第七天後菌落中間呈綠色 (a)；菌落中的分生孢子柄成掃把狀，其分生孢子以鏈狀連接成平行排列的柱狀孢子 (b)，圖修改自 1981 年 Samson(c)。

Fig. 4. Mycological culture of organ tissue on PDA. (a) The center of *M. anisopliae* exhibiting greenish 7 days after culture. (b) The conidiophores closely packed in sporodochial structures: conidia in columns. (c) Figure modified from Samson 1981⁽⁸⁾.

圖五、接種後第 21 天可見肺臟潮紅，病變區域成紫灰色，背面 (a) 腹面 (b)。

Fig. 5. Focal pneumonia of lung 21 days after inoculation. The surface of lesion area exhibited reddish and grayish color. (a) Dorsal view. (b) Ventral view.

表三、大白鼠氣管接種黑殭菌孢子其肺臟組織病理學變化之情形

Table 3. Histopathological changes of lung after inoculation through trachea with *M. anisopliae* spores in rats

Sacrificed time	Gross lesion		Micro lesion	
	♂	♀	♂	♀
3 hrs	0/4	0/4	0/4	0/4
24 hrs	0/4	0/4	0/4	0/4
14 days	5/6	4/6	6/6	6/6
21 days	7/8	8/8	8/8	8/8

由表一可知經氣管接種黑殭菌孢子其孢子在接種後第3小時主要分佈在氣管，到第24小時大部分已進入肺臟組織。在第14天及21天可見到大部份的孢子受到巨噬細胞的吞噬，甚至部份孢子只見被分解成殘留的顆粒(圖三b)，此結果顯示部份黑殭菌孢子在大白鼠體內最後受到巨噬細胞的吞噬而被清除，此吞噬現象就目前已知的報告未有任何研究者提出。

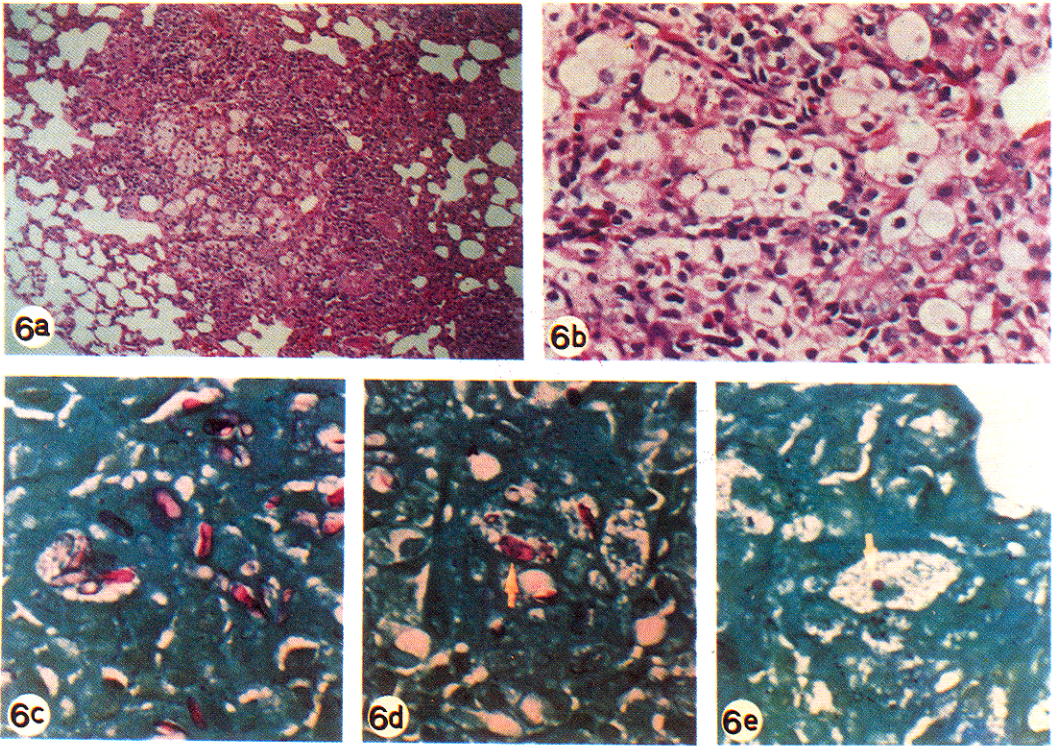
2. 臟器孢子之發育培養測試：

在進行臟器孢子發育培養時，PDA培養基常會受到空氣中很多真菌污染，因此鑑定黑殭菌菌落以證實其孢子仍具活力對於動物安全性評估就顯得非常重要，此研究除了可由菌落顏色及挑取可疑的菌落測量孢子的大小外(8,11)，其中最重要的依據就是分生孢子柄及分生孢子之形狀及排列方式(圖四b、四c)。由表二結果顯示，在接種後第14天及21天的肺臟組織所進行的孢子培養未鑑定出黑殭菌的菌落，而肺臟的組織塗抹片(表一)卻可觀察到黑殭菌的孢子，這是否意謂著孢子受到動物體的影響，而喪失其發育繁殖之活力，其中溫度是被探討的關鍵之一，1983年Daoust⁽⁴⁾等之報告對保存在不同的溫度與濕度下的黑殭菌孢子進行活力試驗，在37℃相對濕度為96%保存一個月，在26℃培養仍有83%之孢子發育，而大白鼠的體溫為35.9～

37.5℃⁽⁶⁾，因此本試驗中臟器孢子培養未見發育的菌落，主要應非受動物體溫之影響。另由接種後第14天之肺臟組織切片及塗抹片所見強烈的炎症細胞浸潤並包圍孢子，加上巨噬細胞的吞噬作用與清除，可能是導致這些孢子無法發育的一個重要原因，至於為何會造成孢子活力喪失，是何種機制則有待進一步探討。唯由本試驗可確定本菌株對供試動物並無感染性。

黑殭菌對大白鼠致病性之測定

整個經喉頭氣管授予黑殭菌孢子之肺急毒實驗，並未發現任何大白鼠具有明顯的臨床症狀或死亡，雖然在肺臟組織有局部的肉芽腫病變，但從組織塗抹片中並未在肺臟組織及氣管組織中觀察到發育的孢子，且肺臟的病理組織也未曾看到具有發育的孢子、菌絲或任何增殖的證據，為了更瞭解肺臟組織切片下所觀察到的病變，乃進行PAS(Periodic Acid-Schiff's)特殊染色，結果證實接種後第14及21天的肺臟組織中有很多被染成紅色的黑殭菌孢子(圖六c)，可見部份孢子存在巨噬細胞內(圖六d)，有些孢子在巨噬細胞內只剩下顆粒樣的殘留體(圖六e)。此證據顯示造成肺臟的病變是為異物性的炎症反應，並說明本菌株的孢子無法在大白鼠體內發育，推斷對哺乳類動物無感染性且無致病性，此等證據



圖六、接種後第21天肺臟組織切片，可見明顯炎症細胞浸潤涉及整個肺臟(a)，H&E stain 200X。巨噬細胞吞噬許多異物，形成泡沫狀細胞(b)，H&E stain 1000X。可見肺臟組織中的黑殭菌孢子被染成紅色的形態(c)，PAS stain 1000X。部份孢子存在巨噬細胞內(d)，PAS stain 1000X。有的孢子在巨噬細胞內只剩下顆粒樣的殘留體(e)，PAS stain 1000X。

Fig. 6. Section of lung 21 days after inoculation. (a) Distinct inflammatory cells infiltration, H&E stain 200X. (b) Lots of foreign bodies encapsuled in active macrophages and formed foamy cells, H&E stain 1000X. (c) Red colour of *M. anisopliae* spores in rat lung, PAS stain 1000X. (d) Spores in macrophage, PAS stain 1000X. (e) Granule residue of *M. anisopliae* spore in macrophages, PAS stain 1000X.

均顯示本實驗之黑殭菌菌株，與真菌類的黃麴菌對人類及動物引起全身性的致病性^(1,3)截然不同。由於分離自不同昆蟲的黑殭菌菌株，其對昆蟲毒力有相當大的差異，加上生物製劑具有發育繁殖之特性，爲了人體的安全考量對已商品化的不同生物製劑及分離自不同來源的菌株分別進行各別安全性的評估仍是必須的。

引用文獻

1. 呂鋒洲 1970 黴菌毒素學精要。藝軒圖書出版社 台北 pp. 146。
2. 蔡三福 1993 兔肝型球蟲移行與致病性之探討 國立中興大學獸醫學研究所碩士論文 pp.70。
3. 羅登源、龔順榮 1993 火雞麴症。中華民國獸醫病理學會82年度組織病理研討會專輯 p. 74-75。臺灣省家畜衛生試驗所 台北。

4. Daoust, R. A., and Roberts, D. W. 1983. Studies on the prolonged storage of *Metarhizium anisopliae* conidia: Effect of temperature and relative humidity on conidial viability and virulence against mosquitoes. J. Invertebr. Pathol. 41:143-150.
5. El-Kadi, M. K., Xara, L. S., De Matos P. F., Da Rocha J. V. N., and De Oliveira D. P. 1983. Effect of the entomopathogen *Metarhizium anisopliae* on guinea pigs and mice. Environ. Entomol. 12:37-42.
6. Harkness J. E., and Wanger J. E. 1983. The Biology and Medicine of Rabbits and Rodents, p. 43-52. Lea & Febiger, Philadelphia.
7. Latch, G. C. M. 1976. Studies on the susceptibility of *Oryctes rhinoceros* to some entomogenous fungi. Entomophaga 21:31-38.
8. Samson, R. A. 1981. Identification of entomopathogenic deuteromycetes, in Microbial Control of Pests and Plant Diseases 1970-1980. (H. D. Burges ed.), p. 93-101, Academic Press Inc., London.
9. Schaerffenberg, B. 1968. Untersuchungen über die Wirkung der insekto-tenden Pilze *Beauveria bassiana* (Bals.) Vuill. und *Metarhizium anisopliae*. Entomophaga 13:175-182. (In German with English summary)
10. Shaddock, J. A., Roberts, D. W., and Lause, S. 1982. Mammalian safety tests of *Metarhizium anisopliae*: Preliminary results. Environ. Entomol. 11:189-192.
11. Tulloch, M. 1976. The genus *metarhizium*. Trans. Br. Mycol. Soc. 66:409-411.
12. Wasti, S. S., Hartmann, G. C., and Rousseau, A. J. 1980. Gypsy moth mycoses by two species of entomogenous fungi and an assessment of their avian toxicity. Parasitol. 80:419-424.
13. Zimmermann, G. 1993. The entomopathogenic fungus *Metarhizium anisopliae* and its potential as a biocontrol agent. Pestic. Sci. 37:375-379.

ABSTRACT

Tsai, S. F., Liao, J. W., Hung, W. K., and Wang, S. H. 1994. Acute pulmonary toxicity, infectivity and pathogenicity of *Metarhizium anisopliae* on rats. Plant Prot. Bull. 36:65-73. (Department of Applied Toxicology, Taiwan Agricultural Chemicals and Toxic Substances Research Institute, Taichung, Taiwan 413, R.O.C.)

Mammalian safety studies were carried out with *Metarhizium anisopliae* in rats (*Rattus norvegicus*, Wistar strain) using intratracheal route of administration. The toxicity, infectivity and pathogenicity of this fungus were evaluated. Rats were dosed with purified spores and then sacrificed at various time courses after dosing. Spores were found distributed among the trachea and lung. Results

showed that macrophages play a very important role for the clearance of the fungus. Histological studies revealed that focal or multi-pneumonia was detected at 14 and 21 days after exposure. Distinct grayish-red lesions were observed at 21 days after administration. Microscopic examination found infiltration of inflammatory cells around bronchial area. No other clinical illness or death was found on rats after dosing. There was no sign of spore germination in tissues after administration. The above results confirm the safety of *Metarhizium anisopliae* for rats.

(Key words: *Metarhizium anisopliae*, rats, acute pulmonary toxicity, infectivity, pathogenicity)